

Für hautchirurgische und ästhetische Eingriffe

4-MHz-Radiofrequenz-Therapie in der Dermatologie

In der letzten Zeit haben die modernen Radiofrequenzverfahren (Pellevé™, Thermage®, Radioplasty®, Bodytide™, Accent™ u.a.) in der operativen und ästhetischen Dermatologie zunehmend an Bedeutung gewonnen und erfreuen sich größter Beliebtheit.

Seit 2006 verwenden wir erfolgreich das System Surgitron® (Ellman Int. Inc., USA) im Haut- und Laserzentrum (» Abb. 1). Es handelt sich um ein monopoles Radiofrequenz-System, das mit einer Frequenz von 4 MHz arbeitet und Energien bis 120 Watt generiert. Die Radiofrequenzchirurgie eignet sich hervorragend für operative hautchirurgische Eingriffe (z.B. Tumorablation, Hautexzision, Narbenkorrektur, Lidplastik, Facelifting). Für den monopolen oder bipolaren Anwendungsbereich existieren diverse feinchirurgische Aufsätze (z.B. ACe-Tips™ Ellman feine Mikronadeln, Schlingen, Kegel- und Kugelsonden; Bipolar-Pinzetten). Die reine radiofrequente Schneidefunktion (Cut-Modus) wurde durch einen koagulierenden Schnitt ergänzt, der besonders bei ASS-antikoagulierten Patienten sinnvoll erscheint. Neben der herkömmlichen Koagulation kann zusätzlich eine feine Sprayoption (Fulguration) gewählt werden.

Konventionelle Elektrochirurgiegeräte benutzen Wellenlängen von 360 KHz bis 1,7 Mhz. Dabei ist die aggressive late-

rale Hitzeentwicklung im Hautgewebe durchaus als nachteilig zu bewerten; im ungünstigen Fall treten sogar Karbonisierungen auf (» Abb. 2).

Besonders im Schneidmodus kommen die Vorteile der Radiofrequenz zum Tragen. Durch die fokussierte Wirkung der Radiowellen auf das Gewebe sind die Schnittträger minimal thermisch geschädigt und das laterale Gewebe um den Schnitttrand bleibt vital (1).

Fall 1:

Es handelt sich um eine 60-jährige Patientin mit ausgeprägter Blepharochalasis und septaler Schwäche der Lider: Die operative Behandlung erfolgte als operative Lidplastik von außen. Der Hautmuskellappen wurde mittels monopolem RF-Skalpell im Cut-Modus (40 W) resiziert, das Septum orbitale vollständig eröffnet und die prolabierenden Fettkörper mittels RF-Skalpell im Cut-Koag-Modus bzw. Koagulationsmodus (50 W) entfernt. Danach erfolgte der adaptive Wundverschluss mit einer intrakutanen Naht (» Abb. 3a-c).

Radiage/Pellevé™ bezeichnet das selbige Radiofrequenzverfahren zur

non-invasiven Rejuvenation von Fältchen und schlaffer Haut bevorzugt im Gesichts- und Halsbereich, speziell auch im Lidbereich, im Decollete oder am Handrücken (FDA-Zulassung 2009) (2). Ähnlich einer Bügeltechnik werden Sonden in Horizontal- oder Spiralbewegungen auf der Hautoberfläche bewegt, bis eine Temperatur von mindestens 40–45°C resultiert (» Abb. 4). Das Prinzip der monopolen, non-invasiven Radiofrequenz-Technik beruht auf einer kontrollierten volumetrischen Erwärmung der Dermis und tiefer liegender septaler Strukturen durch Impedanz. Die induzierte Wärmereaktion im Bindegewebe führt zu einer schonenden Straffung mittels Shrinking-Effekten (3). Im zeitlichen Verlauf kommt es wahrscheinlich durch die Thermik im Bindegewebe auch zu einer Stimulation der Fibroblasten, die eine Kollagenbildung induziert (4). Für den Gebrauch stehen mehrere ovale Sonden (sog. GlideSafe™ mit 7,5, 10, 15 und 20 mm Durchmesser) zur Verfügung, die die elektrische Feldstärke entscheidend beeinflussen. Die Anwendung am Patienten erfolgt mit Hilfe eines Kühl- und Leitgels (Pellevé Treatment Gel), das die Hautoberfläche durchfeuchtet, eine elektrische Leitfähigkeit erzeugt und damit einen oberflächlichen Hitzeschaden verhindert.

Fall 2:

Es wurde eine 58-jährige Patientin mit Elastose II. Grades im Gesichts- und Halsbereich zweimalig im Abstand von vier Wochen behandelt. Dabei kamen die oben genannten Sonden mit Energien

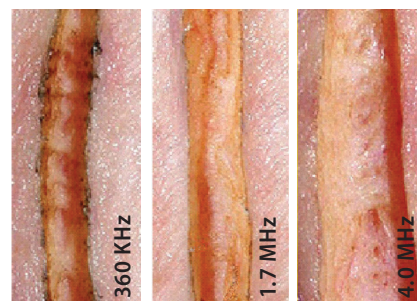


Dr. Michael Radenhausen

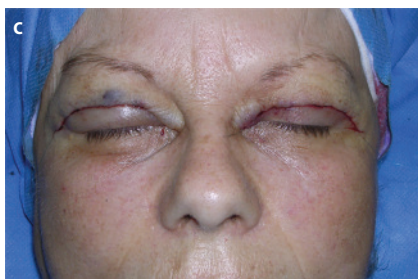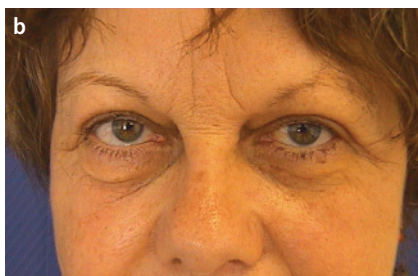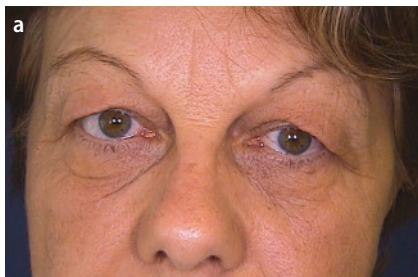Haut- und Laserzentrum,
Klinik Siloah Bern



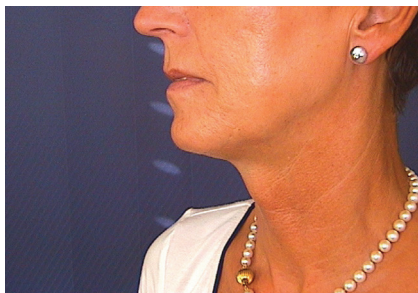
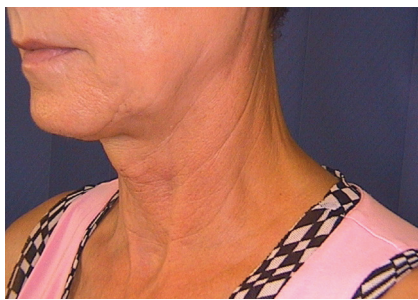1 Surgitron® Dual RF S5.



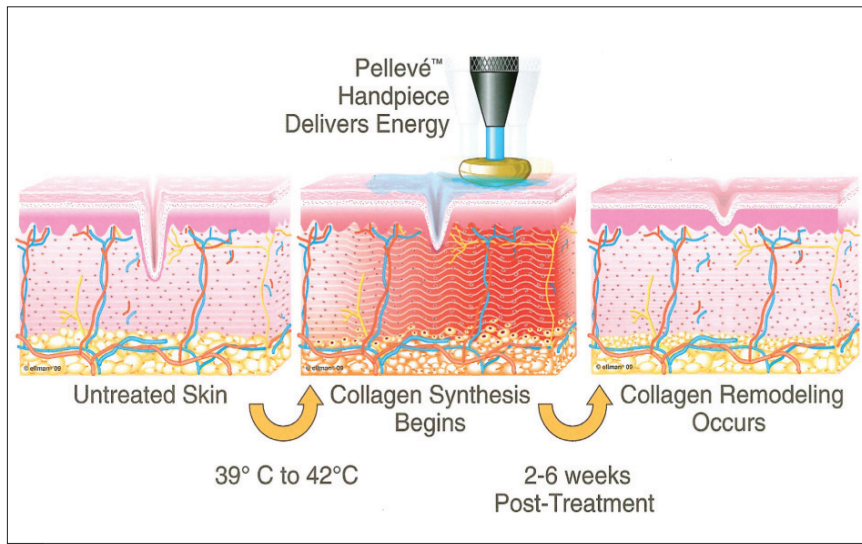
2 Vergleich der Schnittträger bei konventionellen Geräten und 4 MHz-Surgitron® anhand des lateralen Hitzeschadens an der Haut.



3 a Patientin mit Blepharochalasis, b Postoperative Abheilung nach sechs Wochen, c Intraoperativer Situs nach Lidplastik der Oberlider unter Anwendung des 4 MHz- Surgitron®.



5 a Patientin mit Elastose II vor Therapie, b Straffungseffekt nach zwei Sitzungen Pellevé™.



4 Wirkmechanismus der Radiofrequenz (Pellevé™) an der Haut.

zwischen 35 und 65 Watt zur Anwendung. Bereits nach der ersten Behandlung wurde eine Verbesserung der Elastizität der behandelten Haut beobachtet und mit Hilfe einer zweiten Sitzung optimiert (» Abb. 5a, b).

Fazit

Die Radiofrequenzchirurgie hat zu einem Umdenken in der ästhetischen Hautchirurgie beigetragen. Höhere elektromagnetische Frequenzen haben prinzipiell einen geringeren Gewebewiderstand und sorgen für einen homogenen Stromfluss im Gewebe. Insbesondere im radiofrequenten Schneidemodus profitiert das Gewebe so von einem geringeren lateralen Hitzeschaden. Kleine Gefäße kontrahieren trotzdem wegen des höheren Gewebewiderstandes, so dass der typische feingewebliche Schnitt blutarm bleibt. Damit ist das System für hautchirurgische und ästhetische Eingriffe prädestiniert (1).

Die non-invasive Radiofrequenz-Technik Radiage/ Pellevé™ bewirkt besonders im Gesichts- und Halsbereich eindrucksvolle Hautstraffungs- und Microliftingeffekte (2, 3). Die sanfte und fast schmerzlose Methode wird ambulant angewendet, ohne dass es zu längeren Ausfallzeiten kommt.

Jeweils nach zwei bis vier Wochen kann das Ergebnis mit einer Folgesitzung optimiert werden. Die Nachhaltigkeit der Methode wird auf sechs bis neun Monate geschätzt. Bislang sind nur geringfügige Nebenwirkungen wie Rötung, Schwel-

lung und Bläschenbildung bekannt, die reversibel sind. Benachbartes Fettgewebe wird nicht zerstört. Der Einfluss von Radiowellen auf augmentierte Füllstoffe (z.B. Hyaluronsäuren) im Behandlungsareal kann jedoch kontrovers diskutiert werden (5). Trotzdem ist die Radiofrequenz-Methode als unkomplizierte Behandlungsmodalität einzuschätzen, die mit anderen Anti-Aging-Strategien kombiniert werden kann. In der Kosten-Nutzenanalyse ergibt sich durch den täglichen Einsatz in der Praxis die Situation eines „Return on Investments“.

Mit bestem Dank an die Firma Ellman für die Bereitstellung der Illustrationen.

1. Grund A (2007) Hochfrequente Radiomikrochirurgie in der kosmetischen Gesichtschirurgie. *Face Issue* 1:44-47
2. Rusciani A et al, (2007) Nonsurgical tightening of skin laxity: A new radiofrequency approach. *J Drugs in Dermatol.* 6:1238-42
3. Rezaei K (2008) Radiage- Eine revolutionäre Radiofrequenztherapie zur nichtinvasiven Hautstraffung. *Face* 1:50-53
4. Zelickson BD et al, (2004) Histological and ultrastructural evaluation of the effects of a radiofrequency-based nonablative dermal remodeling device: a pilot study. *Arch Dermatol.* 140:204-9
5. Alam M et al, (2007) Safety of radiofrequency treatment over human skin previously injected with medium-term injectable soft-tissue augmentation materials: a controlled pilot trial. *Lasers Surg Med.* 39:205-10